

Gastrointestinale Syndrome

Viszerale Osteopathie in der Naturheilpraxis

Bei gastrointestinalen Syndromen sind die Behandlungsmöglichkeiten der „klassischen“ Schulmedizin und deren Behandlungsreper-toire wie z. B. antibiotische/entzündungshem-mende sowie operative Eingriffe relativ viel-seitig, aber häufig mit vielen Nebenwirkungen verbunden. Die klassische Naturheilkunde be-handelt zwar auch mit den klassischen Metho-den wie z. B. Kräutertherapie, Homöopathie, Akupunktur etc., aber eine beachtliche Anzahl der Patienten verbleibt mit Restbeschwerden. Diese sind oft mit der viszeralen osteopathi-schen Behandlung therapierbar. Abgesehen von einer symptomorientierten Sichtweise, viszeralen osteopathischen Behandlungsmög-lichkeiten und spezifischen Techniken sollte bei Muskeldysfunktionen immer im Sinne der sieben Faktoren (vertebrale Läsionen, assozii-erten neurolymphatische Reflexzonen, neuro-vaskuläre Reflexzone, Spannungen der Dura mater, assoziierte Akupunktur-Leitbahnen, as-soziierte Organe sowie assoziierte Nährstoff-faktoren) des viserosomatischen Systems an die manuelle Behandlung des Organs gedacht werden. (1)

Der osteopathischen Behandlung liegt folgen-de Idee zugrunde: Jede Beweglichkeitsände-rung im Bewegungsapparat im Sinne einer Hypo- oder Hypermobilität führt zu einer Funk-tionsstörung, die wiederum ein Krankheitsbild auslösen kann.

Definition der viszeralen Osteopa-thie Der wichtigste Teil der Diagnostik und Therapie sind die Mobilität und Motilität, die Funktion von Viszera (Magen, Dickdarm, Blase etc.) und Organe untereinander. Hier bestätigt sich das Grundregulationsprinzip aus der Na-turheilkunde: die viserosomatische, visero-paratoriale und somatoviszerale gegenseitige Beeinflussung.

Mobilität: Lässt sich mit einem Motor verglei-chen, welcher kolbenartige Bewegungen der Diaphragma thoracalis von superior posteri-or tiefliegende Organe nach anterior inferior links im Uhrzeigersinn bewegt. Atemexkur-sion führt zu einer kaudal gerichteten Be-wegung der Niere um 3 cm, dazu kommen 24000 Diaphragma-thoracalis-Bewegungen, welche einer Wegstrecke von ca. 600 m/Tag absolvieren. (2)

Motilität: Bezeichnet die Gleitfähigkeit der Organe gegenüber ihrer unmittelbaren Um-

gebung, entspricht ca. 7 bis 8 organbeding-ten Eigenbewegungen pro Minute (typisch für Peristaltik). Sie ist direkt beeinflussbar durch willkürliche Inspiration und Expiration. Dadurch entsteht in der Rotationsachse eine Organbewegung: in der Inspirationsphase im Uhrzeigersinn, in der Expiration im Ge-genuhrzeigersinn.

Indikationen für die viszerale The-rapie

- Verklebungen viszeraler Gewebe als Folge von Infektionen oder operativen Eingriffen.
- Ptosen als Folge von Bänderstörungen im Sinne der Hypermobilität.
- Viszerale Spasmen als Folge nervöser Irri-tationen verschiedener Herkunft.

Ziel der viszeralen Therapie und de-ren therapeutische Wirkung

- Wiederherstellung der Mobilität durch Be-seitigung von Fixationen und Verklebungen.
- Verbesserung der arteriellen-venösen Durch-blutung.
- Förderung der Lymphzirkulation.
- Beseitigung von Stenosen und Spasmen.
- Verbesserung des Hormonhaushaltes.

Oberstes Gebot in der viszeralen Osteopathie ist es, nicht die Organposition zu verändern, sondern dessen Funktion.

Anatomie in Situ Hypochondrium und Abdomen

Lage des Magens: Der Magen liegt zu ca. Drei- viertel im linken Hypochondrium und zu einem Viertel in der Regio epigastrica. Bei mäßiger Füllung steigt die vom Pylorus zur Cardia ge-zogene Verbindungslinie schräg von unten, vorne, rechts nach oben. Die typische Lage des mäßig gefüllten Magens ist eine mehr oder weniger senkrechte, in dem sich der Fundus an die untere Fläche des Diaphragma thoracalis links von dem Hiatus ösophagus angelegt und parallel mit der Wirbelsäule verläuft. Der Pylorus (Teil des Magens) kreuzt die Wirbelsäule etwa in der Höhe der Bandscheibe TH 12-L 1. Bei starker Füllung des Magens entfernt sich der Pylorus 6 bis 7 cm von der Medianebene. Ein ganz wichtiger Punkt bei der Magenpal-pation ist die Curvatura major. Sie ist es, welche bei Anfüllung des Magens verschoben wird, ihr Stand lässt sich mittels der Perkussion nach-weisen. Das Magendreieck hat bei mittlerer Füllung des Magens folgende Grenzen: rechts

den scharfen Rand des linken Leberlappens, der sich gegen das Magenfeld durch seinen dumpfen Schall abgrenzt. Oben wird das Ma-genfeld durch den unteren Rand der linken Lunge begrenzt, in halber Entfernung zwischen der Spitze des Professur Xiphoides und dem Nabel. Nur der ganz leere Magen zieht sich vom Kontakt mit der vorderen Bauchwand in Bereiche dieses Dreiecks zurück.

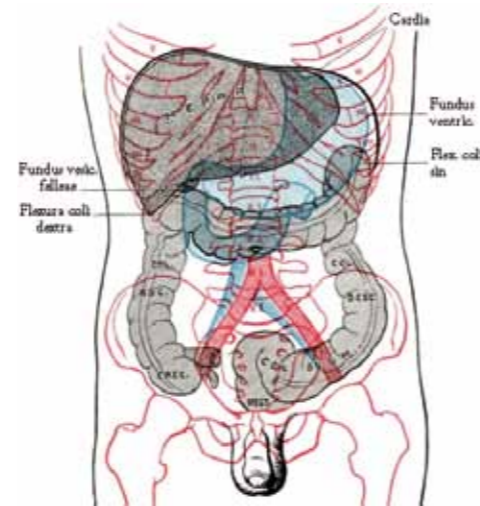


Abb. 1: Leber-Magen-Achse

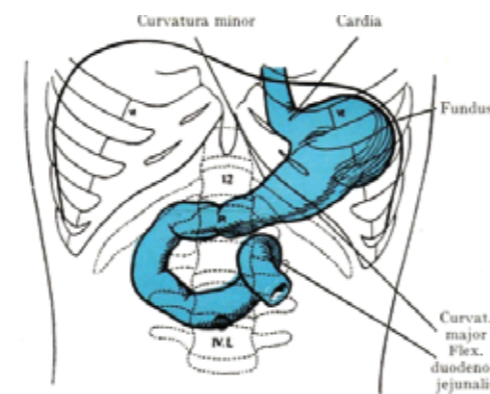


Abb. 2: Leerer Magen in Situ

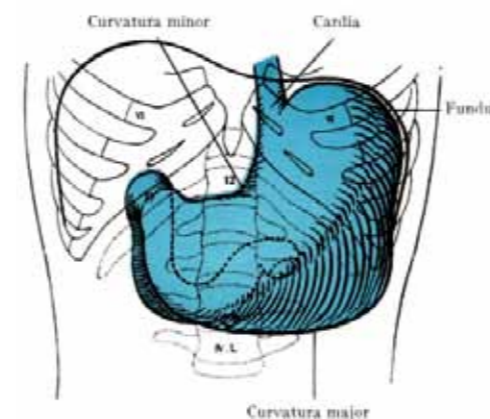


Abb. 3: Voller Magen in Situ

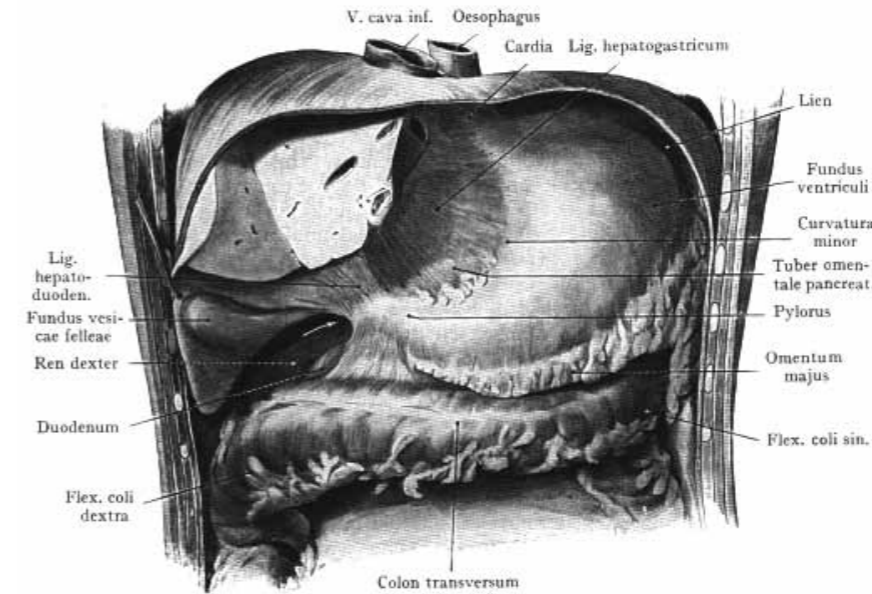


Abb. 4: Vordere Fläche des Magens, Flex. Coli dextra und sinistra

Zu Abb. 4: Der ganze linke und ein Teil des rechten Leberlappens sind entfernt, das Omentum majus ist knapp unterhalb seines Abganges von der Curvatura major durchge-trennt worden. Durch das Lig. Hepatogastricum schimmert das Tuberosmentale von der Pankreas durch.

Indikationen zur Behandlung des Magens, Duodenums und Jejunums

In diesem Beitrag möchte ich eine kausale Problematik aufzeigen, die in der klassischen Medizin wohl gut bekannt ist, aber nur von einem kleinen Teil der Therapeuten, meist Osteopathen, berücksichtigt und somit auch behandelt werden.

Organbeschwerden

- Schmerzen im Epigastrium
- Aerophagie (Luftschlucken)
- Saures Aufstoßen
- Übelkeit mit Erbrechen
- Chronische Gastritis

- Anämie
- Atypische Halsschmerzen
- Kopfschmerzen
- Beschwerden am Bewegungsapparat
- Ergikale Myalgien
- Retrosternale Schmerzen
- Linksseitige Schulterschmerzen

Kontraindikationen Die osteopathische Behandlung gestaltet sich einfach, setzt aber zwingend eine Differenzialdiagnose voraus, die ggf. fachärztliche Befunde mit einschließt. Alle akuten Zustände, Infekte und Blutungen (hier gelten die Regeln der klassischen Kontraindikationsliste aus dem Katalog der physikalischen Therapie) sind absolute Kon-traindikation.

Untersuchung auf Wechselwirkun-gen mit anderen Funktionskreisen und Strukturen

- Zerviko-thorakaler Übergang (direkte Ver-bindung über den Ösophagus)

- Sympathikus: TH 5, 6, 7, 8, 9-N. Splanchnicus major
- Parasympathikus: CO, 1, 2-N. vagus
- Skeletal: Wirbelsegmente TH 11-L 3, linker Rippenbogen
- Muskulär: Diaphragma thoracalis
- Viszeral: Leber, Zwölffingerdarm, Colon, linke Niere

Behandlungsbeispiel aus der Praxis

Frau S., 43 Jahre alt, mit funktionellen Bauch-beschwerden, zeigte folgende Symptome:

Völlegefühl, schnelles Sättigungsgefühl; laut internistischen Voruntersuchungen leidet die Patientin an Aerophagie, Magenkrämpfe ca. eine halbe Stunde nach dem Essen, gelegentliches Sodbrennen. Im weiteren Verlauf kommt es während dieser Magenkrämpfe zu Kopfschmerzen, welche sich fronto-parietal ausbreiten.

Die Patientin hatte bereits zwei Gastroskopen mit der Diagnose chronische Reizung/Entzün-dung der Magenschleimhaut.

Die Patientin entwickelte im Laufe der Jahre immer mehr verdächtige Nahrungsmittelun-verträglichkeiten, welche sich nach kinesio-logischen Testung bestätigten (Gluten, Kurkuma, Curry, besondere Verstärkung der Symptoma-tik nach dem Verzehr von Beeren).

Die schulmedizinische Behandlung beschrän-ke sich auf die symptomatische Linderung in der akuten Phase, Gabe von Omeprazol und der Empfehlung, unverträgliche Nahrungsmi-tel vermeiden, Schonkost zu bevorzugen und Rauchen, Koffein und Alkohol zu meiden (nach Angabe der Patientin reagierte sie überrascht, da sie weder raucht, noch Alkohol oder Kaf-fee trinkt).

Viszeraler osteopathischer Behand-lungsansatz Die Patientin gibt Aufschluss

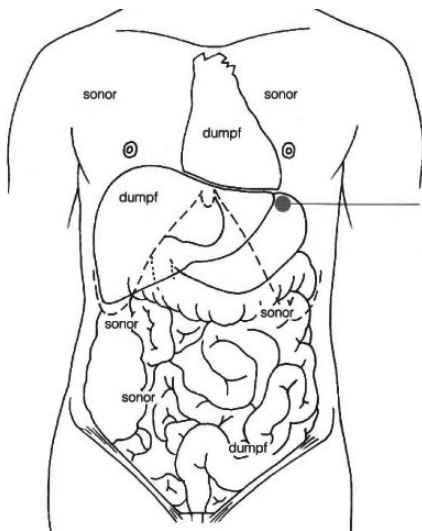


Abb. 5: Perkussion des Magens (semilunare)

über mögliche Luftansammlungen im Magen und über die Lage des Magens zu den Nachbarorganen. Ein besonderes Merkmal wies die Patientin im Traube-Raum (Spatium semilunare) auf: Ich konnte dort Luftblasen im Magen auskultieren, welche in weiteren Behandlungsschritten durch eine Magenentspannung (Fundus) zu einer deutlichen Linderung der Krämpfe führte.

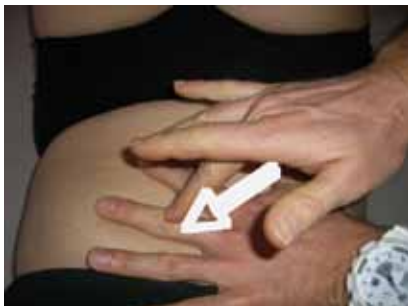

Abb. 7: Perkussion des Magens

Zu Abb. 8 + 9: Die Hände komprimieren von ventral den Magen – synchron mit den Magenbewegungen, während der Ausatmung wird der Magen mit dem Daumen oder den Fingerspitzen in postero-craniale Richtung zur linken Schulter hin gehoben. Effekt dieser Techniken ist die Wiederherstellung der faszialen Elastizität und Lösung von epigastrischen Verklebungen, welche durch chronische Entzündungen entstanden sind.

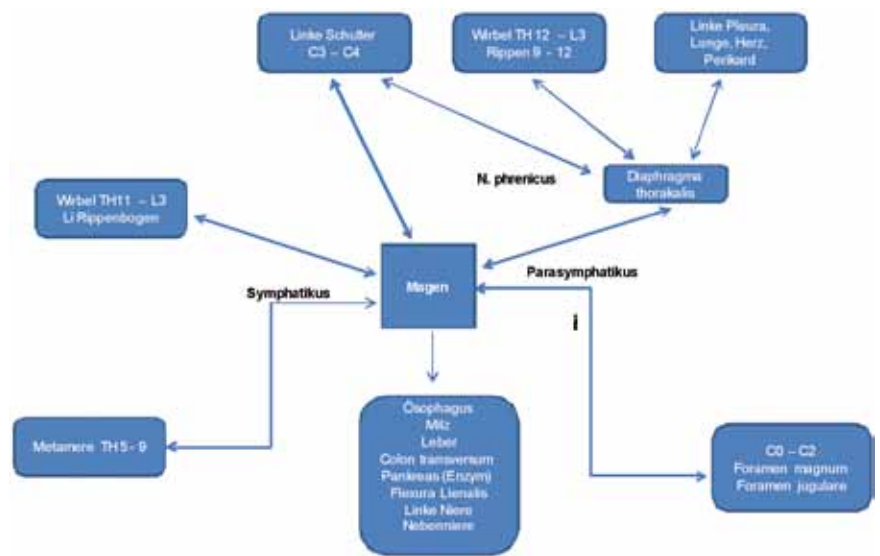
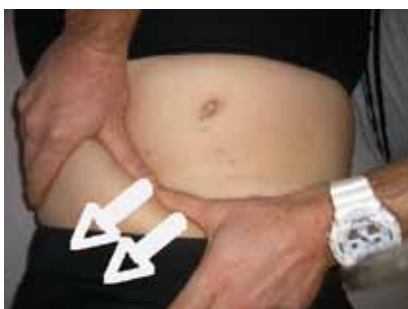

Abb. 6: Untersuchungsblock und Behandlungsintensio; visero-struktureller Funktionskreis des Magens

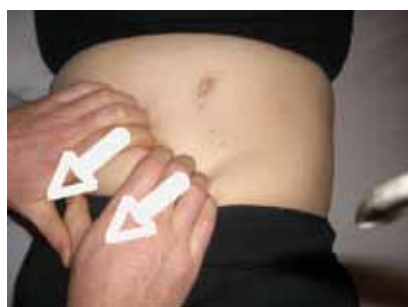

Abb. 8, 9: Linderung und Entspannung im Epigastrium

Zu Abb. 10: Heben des Magens mit anschließender Entspannung im Innervationsgebiet des Plexus solaris. Indikation für diese Technik sind die Verspannungen im epigastrischen Raum, Stress sowie immer wiederkehrende Bauchkrämpfe in Stresssituationen.

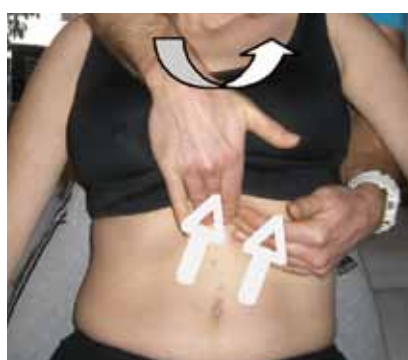
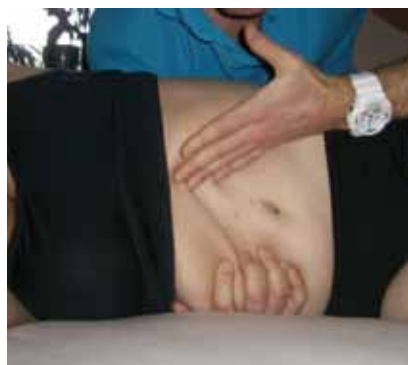
Abb. 10, 11: Heben des Magens

Ausführung Die rechte Hand hebt die Flanke und das „viszerale Paket“ nach rechts lateral. Während des Ausatmens drückt dann die linke Hand den Magen von vorne nach cranial und links lateral unter den Rippenbogen, ebenfalls in Richtung zur linken Schulter. Effekt: Diese Behandlung verspricht Normalisierung der Magenmobilität und keine Positionsveränderung, Verbesserung der Magenpassage und positive Beeinflussung des gastro-zöko-rektalen Reflexes.

Während der Ausatmung wird der Magen in Richtung linke Schulter gehoben. Am Ende der Expiration wird eine Linksrotation und Extension mit dem Thorax ausgeführt. Während der Inspirationsphase wird diese Position beibehalten und die Hebung des Magens wird am Ende einer Inspirationsphase abgeschlossen. Indikation für diese Technik sind allgemeine abdominale Ptosen mit abdominaler Traktionswirkung auf Magen und Zwerchfell, sowie Magenreflux, welche diese Patientin aufwies.

Grundsätzlich empfiehlt sich die viszerale Osteopathie in Kombination mit cranio-sacraler Osteopathie im 14-tägigen Rhythmus bis zur Verbesserung der Symptomatik – oder, im besten Fall, bis zur Beschwerdefreiheit.



Adnan Ibrahimovic

Studium der Gesundheitswissenschaft, Physio-, Sporttherapeut und Heilpraktiker mit Schwerpunkt Osteopathie

info@medical-movement.de

Literatur

- 1) M. De Coster: Viszerale Osteopathie, Hippokrates Verlag, 2001, Ausgabe 3
- 2) J.P. Barral, P. Mercier: Lehrbuch der Viszeralen Osteopathie, Urban & Fischer Verlag, 2005, Ausgabe 2